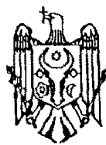




MD 1549 Y 2021.07.31

REPUBLICA MOLDOVA

(19) Agenția de Stat
pentru Proprietatea Intelectuală(11) **1549** (13) **Y**
(51) Int.Cl: A61B 17/00 (2006.01)
A61B 17/02 (2006.01)(12) BREVET DE INVENȚIE
DE SCURTĂ DURATĂ

În termen de 6 luni de la data publicării mențiunii privind hotărârea de acordare a brevetului de invenție de scurtă durată, orice persoană poate face opoziție la acordarea brevetului

(21) Nr. depozit: s 2021 0012
(22) Data depozit: 2021.02.25(45) Data publicării hotărârii de
acordare a brevetului:
2021.07.31, BOPI nr. 7/2021(71) Solicitant: IP UNIVERSITATEA DE STAT DE MEDICINĂ ȘI FARMACIE "NICOLAE
TESTEMIȚANU" DIN REPUBLICA MOLDOVA, MD(72) Inventatori: ȚÎBÎRNĂ Gheorghe, MD; RAILEAN Silvia, MD; ȚÎBÎRNĂ Andrei, MD;
MÂNĂSCURTĂ Ghenadie, MD; SPINEI Aurelia, MD; TARNARUȚCHI Rodica,
MD; LISIȚA Natalia, MD; GOLBAN Rodica, MD; POROSENCOV Egor, MD;
LUPAN Roman, MD; CIOCHINĂ Mariana, MD(73) Titular: IP UNIVERSITATEA DE STAT DE MEDICINĂ ȘI FARMACIE "NICOLAE
TESTEMIȚANU" DIN REPUBLICA MOLDOVA, MD

(54) Metodă de tratament chirurgical al tumorilor glandei salivare parotide la copii

(57) Rezumat:

1

Invenția se referă la medicină, și anume la chirurgia maxilo-facială și oncologia pediatrică și poate fi utilizată pentru tratamentul chirurgical al tumorilor glandei salivare parotide la copii.

Esența invenției constă în aceea că se efectuează o incizie verticală a pielii în regiunea preauriculară, apoi se prelungește sub un unghi de 90° sub lobulul auricular, după care incizia se prelungește pe o lungime de 5 cm paralel cu marginea anterioară a mușchiului sternocleidomastoidian; se mobilizează lambourile cutanate, se exteriorizează suprafața anterioară a glandei parotide afectate, marginea anterioară a mușchiului sternocleidomastoidian și apofiza mastoidiană,

2

care se mobilizează și se determină la o distanță de 0,5 cm de la ea trunchiul nervului facial; se mobilizează o ramură marginală a nervului facial și se efectuează rezecția parțială a glandei parotide, sau se mobilizează pe rand fiecare ramură a nervului facial și se efectuează rezecția subtotală a glandei parotide, sau prealabil se ligaturează artera carotidă externă, se efectuează rezecția subtotală a porțiunii anterioare a glandei parotide, apoi se ridică ramurile nervului facial și se efectuează rezecția țesutului glandular profund într-un bloc cu tumoarea, după care se suturează fascia parotidiană și plaga pe straturi.

Revendicări: 1

Figuri: 2

MD 1549 Y 2021.07.31

(54) Method for surgical treatment of parotid salivary gland tumors in children

(57) Abstract:

1

The invention relates to medicine, namely to maxillofacial surgery and pediatric oncology, and can be used for the surgical treatment of parotid salivary gland tumors in children.

Summary of the invention consists in that a vertical skin incision is performed in the preauricular region, then it is continued at an angle of 90° under the earlobe, after which the incision is continued to a length of 5 cm parallel to the anterior edge of the sternocleidomastoid muscle; skin flaps are mobilized, the front surface of the affected parotid gland, the anterior edge of the sternocleidomastoid muscle and the mastoid process are exteriorized, which are mobilized

2

and the trunk of the facial nerve is determined at a distance of 0.5 cm from it; it is mobilized one extreme branch of the facial nerve and is performed the partial resection of the parotid gland, or is mobilized in turn each branch of the facial nerve and is performed the subtotal resection of the parotid gland, or is preligated the external carotid artery, is performed the subtotal resection of the anterior part of the parotid gland, then are raised the branches of the facial nerve and is performed the resection of the deep glandular tissue in a block with the tumor, after which the parotid fascia and the wound are sutured in layers.

Claims: 1

Fig.: 2

(54) Метод хирургического лечения опухолей околоушной слюнной железы у детей

(57) Реферат:

1

Изобретение относится к медицине, а именно к челюстно-лицевой хирургии и детской онкологии, и может быть использовано для хирургического лечения опухолей околоушной слюнной железы у детей.

Сущность изобретения состоит в том, что выполняют вертикальный разрез кожи в преаурикулярной области, затем продолжают под углом 90° под мочкой уха, после чего разрез продолжают на длину 5 см параллельно переднему краю грудино-ключично-сосцевидной мышцы; мобилизуют кожные лоскуты, выводят наружу переднюю поверхность пораженной околоушной железы, передний край грудино-ключично-сосцевидной мышцы и сосцевидный отросток, который

2

мобилизуют и определяют на расстоянии 0,5 см от него ствол лицевого нерва; мобилизуют одну крайнюю ветвь лицевого нерва и выполняют частичную резекцию околоушной железы, или мобилизуют по очереди каждую ветвь лицевого нерва и выполняют субтотальную резекцию околоушной железы, или заранее перевязывают наружную сонную артерию, выполняют субтотальную резекцию передней части околоушной железы, затем приподнимают ветви лицевого нерва и выполняют резекцию глубокой железистой ткани в блоке с опухолью, после чего ушивают околоушную фасцию и рану послойно.

П. формулы: 1

Фиг.: 2

Descriere:**(Descrierea se publică în varianta redactată de solicitant)**

5 Invenția se referă la medicină, și anume la chirurgia maxilo-facială și oncologia pediatrică și poate fi utilizată pentru tratamentul chirurgical al tumorilor glandei salivare parotide la copii.

Tumorile glandelor salivare - neoplasme benigne, intermediare și maligne sunt provenite din glandele salivare secundare sau mari (parotide, submandibulare, sublinguale) sau secundare la aceste. Printre procesele tumorale ale diferitelor organe, ponderea tumorilor glandelor salivare este de 0,5...1,5%. Tumorile glandelor salivare se pot dezvolta la orice vârstă. Tendința tumorilor glandelor salivare la malignizare, recurența locală și metastazare prezintă interes nu numai pentru stomatologia chirurgicală, dar și pentru oncologie.

15 Cauzele tumorilor glandelor salivare nu sunt pe deplin înțelese. Se presupune o posibilă legătură etiologică a proceselor tumorale cu leziunile anterioare ale glandelor salivare sau inflamația lor (sialadenită, parotita epidemică), ambele fiind departe de a fi întotdeauna trasate în istoria pacienților. Se crede că tumorile glandelor salivare se dezvoltă datorită distopiei congenitale. Există rapoarte cu privire la rolul posibil al virusurilor oncogeni (Epștein-Barr, citomegalovirus, virus herpes) la apariția tumorilor glandelor salivare.

20 Pe baza indicatorilor clinici și morfologici, toate tumorile glandelor salivare sunt împărțite în trei grupe: benigne, distrugătoare local și maligne. Grupul tumorilor benigne ale glandelor salivare constă în neoplasme epiteliale (adenolimfoame, adenoame, tumori mixte) și non-epiteliale (hemangiom, neurinom, fibrom, lipom).

25 Localizarea tumorilor (intermediare) ale glandelor salivare este reprezentată de cilindromuri, tumori acinocelulare și mucoepiteli. Printre tumorile maligne ale glandelor salivare se numără epiteliale (carcinoamele), neepiteliale (sarcoame), maligne și metastatice (secundare).

30 Cel mai frecvent reprezentant al tumorilor benigne este adenomul polimorf. Localizarea sa tipică este parotida. Tumoarea crește încet (mai mulți ani), în timp ce poate ajunge la dimensiuni semnificative și poate cauza asimetria feței. Adenomul nu provoacă durere, nu cauzează pareză a nervului facial. Tumorile benigne de țesut conjunctiv ale glandelor salivare sunt mai puțin frecvente. În copilărie, acestea sunt dominate de angioame (limfangiom, hemangiom).

35 Tumorile glandelor salivare interstițiale și anume cilindromurile, mucoepidermoidele (mucoepiteliile) și tumorile acinoscelulare ale glandelor salivare sunt caracterizate de o creștere infiltrativă, distrugătoare la nivel local, deci aparțin neoplasmelor de tip intermediar. Cilindromurile afectează în principal glandele salivare mici, alte tumori sunt caracteristice pentru glandele parotide. De obicei se dezvoltă lent, dar în anumite condiții, dobândește toate trăsăturile tumorilor maligne - creșterea rapidă invazivă, tendința de recădere, metastazarea plămânilor și a oaselor.

40 Tumorile maligne ale glandelor parotide și anume carcinoamele și sarcoamele glandelor salivare cresc rapid în mărime, infiltrând țesuturile moi din jur (pielea, membrana mucoasă, mușchii). Pielea deasupra tumorii poate fi hiperemiată și ulcerată. Semnele caracteristice sunt durerea, pareza nervului facial, contractia mușchilor masticatori, creșterea numărului de ganglioni limfatici regionali și prezența metastazelor îndepărtate.

45 Tratamentul tumorilor benigne ale glandelor salivare este chirurgical și necesită extirparea completă a formațiunii tumorale, având în vedere că un țesut tumoral restant (tumora reziduală) are potențial recidivant crescut, indiferent de tipul tumorii, și chiar risc de transformare malignă. De cele mai multe ori, este necesară extirparea la distanță, pentru obținerea unor margini de siguranță, ținând cont de faptul că deseori, tumorile benigne ale glandelor salivare, în special adenomul pleomorf conține o capsulă incompletă, care delimitează doar aparent tumoarea, aceasta putând avea extensii tumorale în structurile tisulare adiacente.

50 Pentru tumorile benigne ale glandelor parotide, principiile de extirpare completă impun extirparea în întregime a lobului parotidian (superficial sau profund), care conține tumoarea. Pentru tumorile care interesează atât lobul superficial, cât și cel profund, este necesară extirparea ambilor lobi parotidieni. Abordul chirurgical este de tip Redan, cu incizie pre-, sub- și retroauriculară continuată de-a lungul mușchiului sternocleidomastoidian. Nu sunt permise intervențiile chirurgicale incomplete, cu menținerea țesutului glandular restant al lobului parotidian interesat de tumoare. Piesa operatorie trebuie să conțină în bloc formațiunea tumorală împreună cu întreg țesut glandular al lobului/lobilor, în care aceasta s-a dezvoltat, pentru a evita recidivele.

În plus, formațiunile tumorale ale glandei parotide, de regulă necesită tratament chirurgical (Yudin L.A., Kandrashev S.A., 1997; Afanasyev V.V., Starodubtsev B.C., 1998; Shchipsky A.B., 2001). Potrivit unui număr de autori, intervențiile chirurgicale asupra glandelor salivare sunt asociate cu posibile complicații (Paches A.I., 2000; Ushich A.G., 2007). În special, țesutul rezidual după rezecția glandei salivare și secreția sa, direct în contact cu țesuturile din jur, conduc la dezvoltarea diferitelor procese patologice (Levitsky A.P., 1974; Yavir O.M., 1989; Denisov A.B., 2003). Cele mai frecvente dintre ele sunt: fistule postoperatorii, defecte voluminoase ale țesutului în zona chirurgicală, precum și sindromul Lucy Frey, care apare ca urmare a invaziei ramurilor nervului auriculotemporalis din bontul glandei salivare în piele.

Este cunoscută metoda de tratament chirurgical al tumorilor glandei salivare, care constă în aceea că se efectuează o incizie, care începe orizontal în partea piloasă a regiunii temporale la înălțimea vârfului pavilionului urechii, apoi se întoarce sub un unghi de 90° și coboară în regiunea preauriculară, de-a lungul crestei tragusului, apoi de-a lungul marginii lobului urechii. În punctul inferior al lobului, incizia se întoarce în sus și merge de-a lungul urechii, la o distanță de 5 mm de marginea sa cu pielea din partea retroauriculară. La hotarul treimii superioare și medii de pavilionului urechii, linia de incizie capătă un caracter întrerupt și merge orizontal spre partea piloasă a capului cu prelungirea de 3...4 cm. Următoarea etapă este mobilizarea lamboului de piele și mobilizarea întregii glande parotide. După separarea nervului facial, se efectuează parotidectomia. Apoi se efectuează suplینirea defectului postoperator cu o alogrefă din seria Aloplant. Ea este pregătită în dependență de forma glandei parotide. Grefa se suturează de periferia plăgii, iar plaga se suturează pe straturi [1].

Este cunoscută metoda de tratament chirurgical conform accesului Redon, care începe cu o incizie verticală în regiunea preauriculară, apoi se prelungește sub un unghi de 90° în direcție posterioară pe sub lobulul auricular, după care se efectuează o altă incizie verticală în regiunea submandibulară, la 2 cm distanță de marginea ramurii mandibulare. După mobilizarea lambourilor cutanate și expunerea suprafeței exterioare a glandei parotide, se efectuează incizia fasciei parotidiene până la polul inferior și marginea posterioară a glandei, iar marginea posterioară a glandei se mobilizează. Se exteriorizează apofiza mastoidiană, unde la aproximativ 1 cm de la vârful ei se determină trunchiul principal al nervului facial. Apoi, se mobilizează o ramură a nervului facial. Sub control vizual se deplasează la o parte ramura nervului și se rezecă glanda parotidă în bloc cu tumoarea. După rezecție, se aplică suturi cu catgut pe fascie și apoi se suturează țesuturile moi. Rezecția subtotală a glandei în planul localizării ramurilor nervului facial se realizează în cazul când tumoarea „mixtă” este localizată în profunzimea glandei sau ocupă o parte semnificativă din partea superficială a glandei. Această operație începe în același mod ca și cea anterioară, însă se delimitează pe rând fiecare ramură a nervului facial, după care se face excizia tumorii în bloc cu tumoarea. Pentru efectuarea parotidectomiei cu păstrarea nervului facial, inițial se efectuează rezecția subtotală a glandei în planul ramurilor vizualizate ale nervului facial după aplicarea în prealabil a ligaturii pe artera carotidă externă. Ramurile nervului facial se ridică cu atenție și se rezecă țesutul glandular profund în bloc cu tumoarea [2].

Dezavantajele metodelor cunoscute constau în aceea că nu sunt eficiente la copii, deoarece sunt traumatizante și nu asigură un acces adecvat către glanda parotidă afectată de procesul tumoral, și anume către trunchiul nervului facial și ramurile lui, care sunt necesare de a fi păstrate, ceea ce poate duce uneori la apariția recidivelor și necesității efectuării unor intervenții repetate.

Problema pe care o rezolvă invenția constă în elaborarea unei metode de tratament chirurgical al tumorilor glandei parotide la copii, care ar înlătura dezavantajele metodelor cunoscute, cu posibilitatea de a efectua intervenții chirurgicale cu un acces satisfăcător către glanda parotidă afectată și cât de posibil mai puțin traumatizantă la copii, cu scop de a evita necesitatea efectuării unor intervenții chirurgicale plastice masive și apariția recidivelor.

Esența invenției constă în aceea că se efectuează o incizie verticală a pielii în regiunea preauriculară, apoi se prelungește sub un unghi de 90° sub lobulul auricular, după care incizia se prelungește pe o lungime de 5 cm paralel cu marginea anterioară a mușchiului sternocleidomastoidian; se mobilizează lambourile cutanate, se exteriorizează suprafața anterioară a glandei parotide afectate, marginea anterioară a mușchiului sternocleidomastoidian și apofiza mastoidiană, care se mobilizează și se determină la o distanță de 0,5 cm de la ea trunchiul nervului facial; se mobilizează o ramură marginală a nervului facial și se efectuează rezecția parțială a glandei parotide, sau se mobilizează pe rând fiecare ramură a nervului facial și se efectuează rezecția subtotală a glandei parotide, sau prealabil se ligaturează artera carotidă externă, se efectuează rezecția subtotală a porțiunii anterioare a glandei parotide, apoi se ridică ramurile

nervului facial și se efectuează rezecția țesutului glandular profund într-un bloc cu tumoarea, după care se suturează fascia parotidiană și plaga pe straturi.

Rezultatul invenției constă în posibilitatea de a efectua intervenții chirurgicale cu un acces satisfăcător către glanda parotidă afectată și cât de posibil mai puțin traumatizantă la copii, cu scop de a evita necesitatea efectuării unor intervenții chirurgicale plastice masive și apariția recidivelor.

Invenția se explică prin fig. 1-2, care reprezintă:

- fig. 1, variantele anatomice ale nervului facial;
- fig. 2, incizia cutanată propusă, conform invenției.

Tratamentul chirurgical al tumorilor benigne și maligne ale glandei parotide (adenom pleomorf și tumoare mucoepidermoid) la copii trebuie efectuat în baza unor anumite principii:

- Intervențiile chirurgicale trebuie efectuate sub anestezie generală, pentru a avea posibilitatea de a elibera ramurile nervului facial din țesuturile neafectate.

- Ținând cont de faptul că în unele cazuri capsula tumorii poate fi penetrată și țesutul tumoral aderă nemijlocit la parenchimul sănătos a glandei, se recomandă înlăturarea tumorii în limitele țesutului glandular neafectat.

- Metoda intervenției chirurgicale trebuie selectată strict individual în funcție de localizarea și dimensiunile tumorii.

Se deosebesc trei tipuri de operații pentru tumorile glandei parotide la copii:

- rezecția glandei parotide;
- rezecția subtotală a glandei parotide;
- parotidectomia cu păstrarea integrității nervului facial.

Pentru efectuarea operațiilor la glanda parotidă, este necesar de a cunoaște anatomia topografică a nervului facial și coraportul acestuia cu țesuturile glandei. Sunt cunoscute mai multe variante de ramificări ale nervului facial. Astfel, L.I. MacCormack și coautorii au descris variantele nervului facial (fig.1):

1. ramura orbitală;
2. ramura zigomatică;
3. ramura obrazului și a unghiului gurii;
4. ramura periferică a ramurii orizontale a mandibulei;
5. ramura cervicală.

Intervenția chirurgicală trebuie începută cu vizualizarea trunchiului nervului facial în regiunea apofizei mastoidiene și separarea lui în direcția ramurilor.

Nu se recomandă dezgolirea rapidă totală a tumorii din cauza riscului rezectării ramurilor nervului facial și a diseminării celulelor tumorale.

Rezecția glandei parotide este indicată la copii cu tumori parotidiene cu dimensiuni sub 1 cm, localizate în zona polilor. Intervenția chirurgicală începe cu efectuarea inciziilor pe piele, care sunt foarte importante pentru accesul complet față de procesul patologic și se efectuează conform invenției (fig. 2). Incizia cutanată trebuie să satisfacă două cerințe: vizualizarea suprafeței exterioare a glandei parotide, prin aceasta se asigură examinarea glandei și a tumorii și libertatea manipulațiilor. În timpul detașării ramurilor nervului facial trebuie de avut grijă, ca să se evite, pe cât e posibil, alimentarea sangvină a nervilor. În cazurile când tumoarea este localizată în regiunea trunchiului nervului facial, pentru a evita traumatizarea acestuia, se recomandă ca intervenția chirurgicală să înceapă de la periferia ramurilor nervului facial.

Metoda se efectuează în modul următor.

După stabilirea diagnosticului clinic în baza investigațiilor paraclinice pacientul se pregătește de intervenție chirurgicală. Sub anestezie generală se efectuează o incizie verticală a pielii în regiunea preauriculară, apoi se prelungeste sub un unghi de 90° sub lobulul auricular, după care incizia se prelungeste pe o lungime de 5 cm paralel cu marginea anterioară a mușchiului sternocleidomastoidian (fig. 2); se mobilizează lambourile cutanate, se exteriorizează suprafața anterioară a glandei parotide afectate, marginea anterioară a mușchiului sternocleidomastoidian și apofiza mastoidiană, care se mobilizează și se determină la o distanță de 0,5 cm de la ea trunchiul nervului facial; se mobilizează o ramură marginală a nervului facial și se efectuează rezecția parțială a glandei parotide, sau se mobilizează pe rând fiecare ramură a nervului facial și se efectuează rezecția subtotală a glandei parotide, sau prealabil se ligaturează artera carotidă externă, se efectuează rezecția subtotală a porțiunii anterioare a glandei parotide, apoi se ridică ramurile nervului facial și se efectuează rezecția țesutului glandular profund într-un bloc cu tumoarea, după care se suturează fascia parotidiană și plaga pe straturi.

Exemplul 1

Pacientul J., 9 ani, a fost internat cu diagnosticul: Tumoare benignă a glandei parotide. Limfom non-Hodgkin.

5 Denumirea operației: Parotidectomia cu păstrarea nervului facial pe dreapta. Înlăturarea ganglionilor superiori pe dreapta, (operație combinată). Data operației: 19.01.2021.

10 Descrierea operației: incizia cutanată a început preauricular cu incizia lobulului auricular și s-a prelungit pe lungimea de 5 cm pe marginea anterioară a mușchiului sternocleidomastoidian. După mobilizarea lambourilor cutanate s-a examinat suprafața anterioară a glandei parotide cu tumoarea care afectează total parenchimul glandei. Tumoarea e dură, nodulară, cu diametrul de 3,5 cm. După vizualizarea marginii anterioare a mușchiului sternocleidomastoidian, la distanța de 0,5 cm de la apofiza mastoidiană s-a vizualizat trunchiul principal al nervului facial. Inițial s-a mobilizat atent ramura marginală a nervului facial, apoi ramura unghiului gurii și după care cea orbitală. Tumoarea s-a descoperit și s-a determinat că provine din ductul parotidian, după care s-a

15 înlăturat glanda parotidă împreună cu tumoarea, ramurile nervului facial au fost păstrate (metodă conform invenției). Adăugător s-a efectuat înlăturarea ganglionilor cervicali superiori și suturarea plăgii pe straturi. Macropreparatul: tumoarea cu diametrul de 3,5 cm afectează parenchimul glandei și ductul parotidian.

Starea postoperatorie satisfăcătoare.

Exemplul 2

20 Pacienta S., 8 ani, a fost internată cu diagnosticul: Tumoare mixtă a glandei parotide pe stanga. Limfom.

Denumirea operației: Parotidectomia cu păstrarea nervului facial, înlăturarea ganglionilor cervicali pe stânga. Data operației: 22.12.2020.

25 Descrierea operației: incizia cutanată a început preauricular cu incizia lobulului auricular și s-a prelungit pe lungimea de 5 cm pe marginea anterioară a mușchiului sternocleidomastoidian. După efectuarea inciziei pielii și a țesutului adipos, lambourile cutanate s-au mobilizat în limitele tumorii și a glandei parotide. S-a mobilizat marginea anterioară a mușchiului sternocleidomastoidian, după care s-a vizualizat procesul mastoidian. S-a vizualizat tumoarea, care este de consistență dură, cu suprafața rugoasă și este răspândită pe toată glanda parotidă. În

30 straturile adânci ale pielii se vizualizează mușchiul stilohipoidian și piciorușul posterior al mușchiului digastric. Cu ajutorul unei ligaturi glanda parotidă cu tumoarea s-a deplasat în direcție superioară. Cu mișcări fine ale bisturiului s-au detașat țesuturile moi, glanda parotidă împreună cu tumoare de la cartilajul urechii până la baza craniului, astfel s-a dezvelit trunchiul principal al nervului facial. S-a verificat dacă în procesul tumoral nu a fost implicat și nervul facial. Au fost

35 separate fiecare ramură a nervului facial și s-a efectuat parotidectomia în bloc cu tumoarea. În rezultat s-a reușit de a păstra integritatea nervului facial. S-a efectuat revizia stării ganglionilor limfatici cervicali, în rezultatul căreia s-au depistat existența metastazelor ganglionare. S-a efectuat înlăturarea ganglionilor superiori pe parcursul fasciculului neurovascular. A fost extirpată radical

40 glanda parotidă în bloc cu tumoarea și ganglionii metastatici regionali. Plaga a fost sanată și apoi suturată pe straturi. S-a efectuat drenarea pasivă a plăgii.

Macropreparatul: tumoarea cu diametrul de 4,5 cm, cu suprafața rugoasă și de consistență dură, cu afectarea totală a glandei parotide. În secțiune s-a vizualizat țesut tumoral de culoare albicioasă cu o capsulă fină deteriorată.

(56) Referințe bibliografice citate în descriere:

1. RU 2240057 C1 2004.11.20
2. Пачес А.И. Опухоли головы и шеи. М., Медицина, 1983, 416 р

(57) Revendicări:

Metodă de tratament chirurgical al tumorilor glandei salivare parotide la copii, care constă în aceea că se efectuează o incizie verticală a pielii în regiunea preauriculară, apoi se prelungește sub un unghi de 90° sub lobulul auricular, după care incizia se prelungește pe o lungime de 5 cm paralel cu marginea anterioară a mușchiului sternocleidomastoidian; se mobilizează lambourile cutanate, se exteriorizează suprafața anterioară a glandei parotide afectate, marginea anterioară a mușchiului sternocleidomastoidian și apofiza mastoidiană, care se mobilizează și se determină la o distanță de 0,5 cm de la ea trunchiul nervului facial; se mobilizează o ramură marginală a nervului facial și se efectuează rezecția parțială a glandei parotide, sau se mobilizează pe rând fiecare ramură a nervului facial și se efectuează rezecția subtotală a glandei parotide, sau prealabil se ligaturează artera carotidă externă, se efectuează rezecția subtotală a porțiunii anterioare a glandei parotide, apoi se ridică ramurile nervului facial și se efectuează rezecția țesutului glandular profund într-un bloc cu tumoarea, după care se suturează fascia parotidiană și plaga pe straturi.

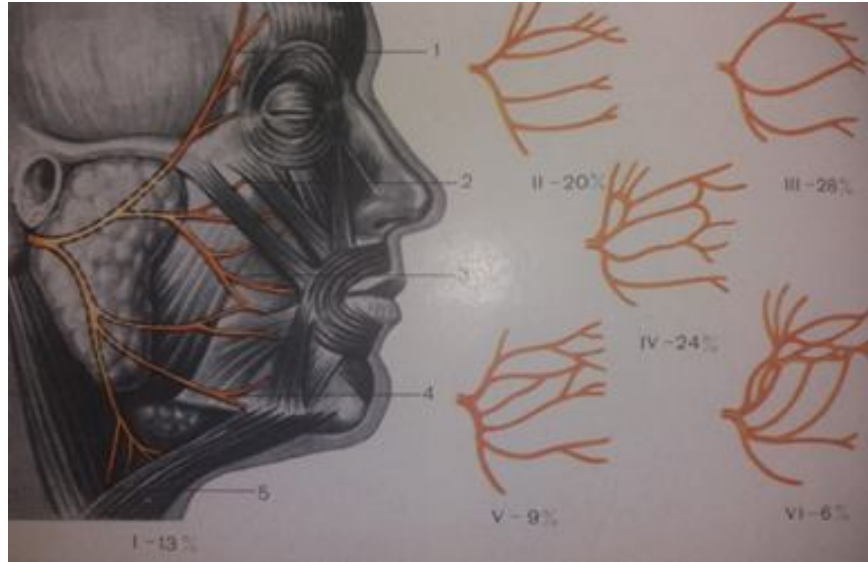


Fig. 1

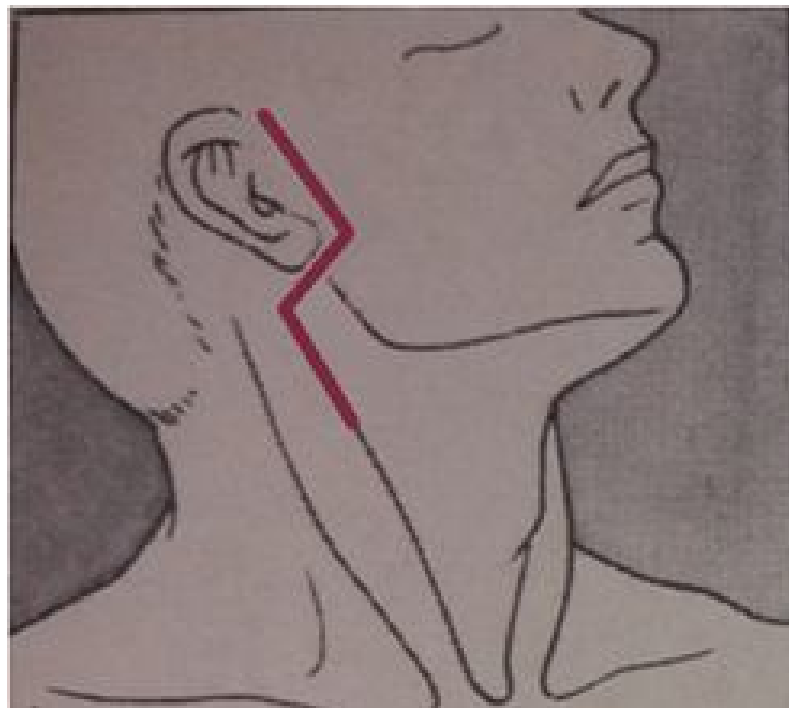


Fig. 2